

Kirurško liječenje epilepsija

U skladu s najnovijim svjetskim smjernicama, posljednjih godina posvećujemo sve više pažnje pacijentima s farmakorezistentnom epilepsijom, tj. onoj skupini (25-35% pacijenata) kod kojih se lijekovima ne može postići odgovarajuća kontrola epileptičnih napadaja i zadovoljavajuća kvaliteta života. Ovom problematikom se bavi naš interdisciplinarni indikacijski tim u kojem uz epileptologe, sudjeluju neurokirurzi, neuroradiolozi, neuropatolozi, anesteziolozi, biomedicinski inženjeri, specijalisti nuklearne medicine, psihijatri, klinički psiholozi, neuropedijatri, specijalisti medicinske biokemije, socijalni radnici, logopedi, ginekolozi, te ostali eksperti ovisno o kazuistici.

U suradnji s Klinikom za neurokirurgiju provodi se klasično **resektivno neurokirurško liječenje** (lezionektomije, selektivne amigdalohipokampektomije, prednje temporalne resekcije, kalozotomije, operacije mozga u budnom stanju, itd.). U bolesnika koji nisu kandidati za resektivno neurokirurško liječenje (u slučaju politopnih promjena na MR-u mozga, epileptičnih sindroma, epileptogene zone lokalizirane u blizini elokventnog korteksa, itd.), provodi se implantacija **stimulatora vagusnog živca (VNS)** – metoda minimalno invazivnog neurokirurškog liječenja epilepsija.

Tijekom 2009. godine, po prvi puta u Hrvatskoj, krenuli smo i s unapređivanjem dosadašnje predoperativne obrade pacijenata s farmakorezistentnom epilepsijom u vidu uvođenja Wada testa, semi-invazivnog video EEG monitoriranja (uz implantaciju sfenoidalnih elektroda), invazivnog video- EEG monitoriranja te kortikalne stimulacije. U tom smislu tijekom 2009. godine provedena je edukacija liječnika s naše Klinike i Klinike za neurokirurgiju u Klinici za epileptologiju Sveučilišta u Bonnu. Navedene metode, uz neuroradiološku obradu (MR mozga) i nuklearno-medicinske pretrage (SPECT i PET mozga), od velike su važnosti u adekvatnoj selekciji pacijenata za klasično resektivno neurokirurško liječenje.

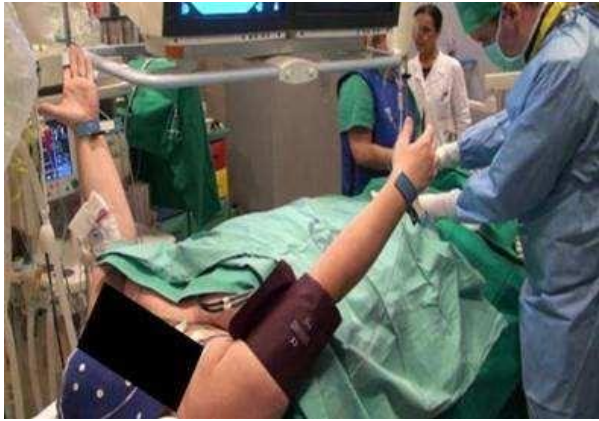Wada test upotrebljava se kako bi se utvrdilo koja moždana funkcija je lokalizirana u dominantnoj, odnosno nedominantnoj moždanoj hemisferi. Prvi ga je izveo japanski neurolog J.A. Wada, neposredno nakon Drugog svjetskog rata.

Test se izvodi u budnom stanju pacijenta. Anestetik (obično natrij-amobarbital ili etomidate) se daje u lijevu ili desnu unutarnju karotidnu arteriju preko intraarterijskog katetera iz femoralne arterije, za vrijeme pretrage – angiografije moždanih krvnih žila. Neurolog, neuroradiolog i anesteziolog zajedno obavljaju postupak od početka do kraja. Dodani anestetik djeluje samo na jednu moždanu hemisferu (polutku) i to tako da se poništi bilo koja funkcija govora ili pamćenja testirane hemisfere kako bi se testirala druga moždana hemisfera („polovica mozga“) – pacijent se podvrgava određenim testovima govora (brojanje, pokazivanje, pomicanje dijelova tijela, imenovanje, ponavljanje, čitanje, spontani govor) i pamćenja.

Usporedno s testom radi se EEG, a prije toga pretestiranje kako bi se pacijentu pojasnili testovi govora i pamćenja koji slijede u Wada testu. Test se obično izvodi prije planiranog operativnog zahvata kod pacijenata s farmakorezistentnom epilepsijom i ponekad prije operacije moždanih tumora. Cilj tog testa je utvrditi koja strana mozga je odgovorna za pojedine vitalne kognitivne funkcije, poglavito govor i pamćenje. Tako se može procijeniti rizik od oštećenja navedenih moždanih struktura za vrijeme operativnog zahvata.

Wada test je po prvi put u Hrvatskoj uspješno izveden 23. studenoga 2009. godine (ispitivači – neurolozi prof. dr. sc. Sanja Hajnšek, prof. dr. sc. Zdravka Poljaković i prof. dr. sc. Željka Petelin Gadže, te neuroradiolog doc. dr. sc. David Ozretić (Slika 1a i Slika 1b).

U realizaciji Wada testa od velike je pomoći već ranije spomenuti prijenosni digitalni EEG uređaj koji nudi dijagnostičke informacije vrhunske kvalitete koje olakšavaju rad medicinskom timu. Time je značajno podignuta kvaliteta rada i pružanja usluga našim bolesnicima, po čemu i dalje držimo primat u našoj zemlji.



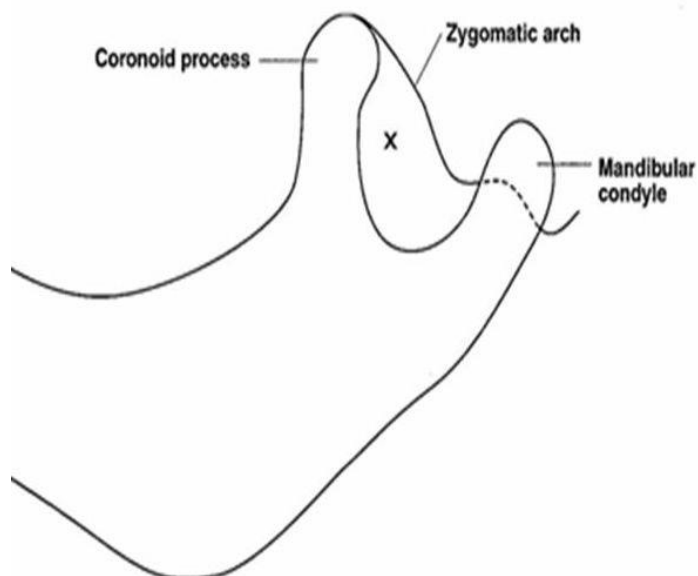
Slika 1a. Wada test izveden u angiosaliKliničkog zavoda za dijagnostičku i intervencijsku radiologiju



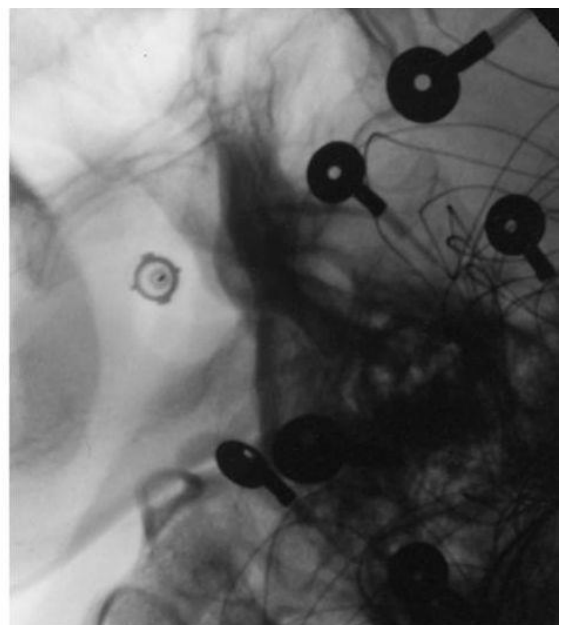
Slika 1b. Tim Centra za epilepsiju koji je izveo prvi Wada test u Hrvatskoj

Semi-invazivno i invazivno video-EEG monitoriranje - Prvi opis uporabe sfenoidalnih elektroda datira još od 1951. godine (Jones DP). Sfenoidalne elektrode smještene na igli injiciraju se 4-5 cm ispod površine kože ili dok pacijent ne afirmira mandibularnu bol. Uporabom navedenih elektroda preciznije se može lokalizirati epileptični fokus (ishodišta iz temporalnog režnja), omogućuje se prolongirano snimanje s manje artefakata i uz mali postotak komplikacija (prolazna bol u licu).

Opisana metoda izvodi se u sterilnim uvjetima i uglavnom ne zahtijeva upotrebu anestetika (Slika 2a, 2b).


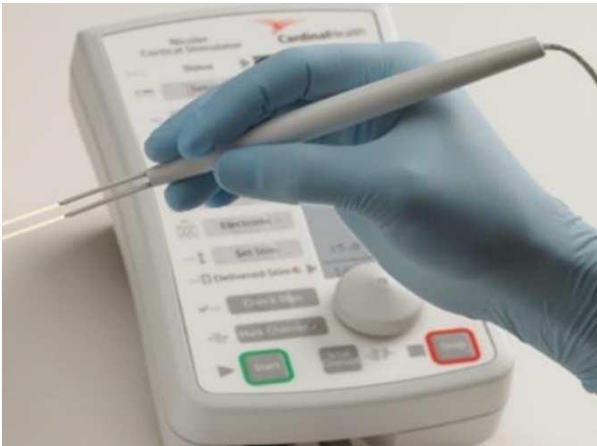


Slika 2a. Mjesto postavljanja sfenoidalne elektrode. Ilustracija pokazuje normalne anatomske odnose mandibularnog kondila, koronoidnog procesusa i zigomatičnog luka u lateralnoj projekciji.



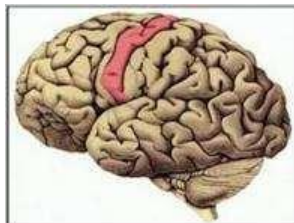
Slika 2b. RTG snimka (lateralna projekcija) pokazuje iglu smještenu inferiorno zigomatičnom luku, na pola puta između mandibularnog kondila i koronoidnog

Nicolet kortikalni stimulator sa 128 - kanalnim pojačalom (slika 3) je vrlo sofisticirani uređaj koji predstavlja inovaciju u funkcionalnom elektroencefalografskom monitoriranju. Uređaj takvog tipa, koji smo u siječnju 2010. godine dobili zahvaljujući podršci Uprave KBC-a Zagreb, osim Centra za epilepsiju KBC-a Zagreb posjeduje još samo nekoliko epileptoloških centara u Europi. Ovaj stimulator, uz elektrode koje se za vrijeme operacije implantiraju na površinu mozga ili u moždani parenhim (tzv. subduralne strip i grid te duboke elektrode, slika 4), pruža neviđene mogućnosti detaljnog prikaza moždane kartografije (kortikalnih centara za motoriku, govor i osjet, slike 5-8) te ishodišta epileptičnih napada (epileptičnih fokusa), kako u kirurškoj sali tako i kod EEG monitoriranja. Navedeno je od velike važnosti kod pacijenata koji su kandidati za resekciju tumora mozga ili kirurške zahvate kod epilepsija, jer se tako umanjuje oštećenje kritičnih moždanih regija, što bi dovelo do neprihvatljivog neurološkog deficita i što je bitno za poboljšanje kvalitete njihovog života.

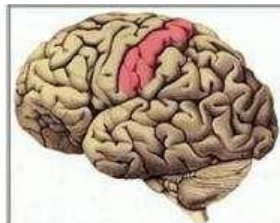


Slika 3. Nicolet Kortikalni stimulator

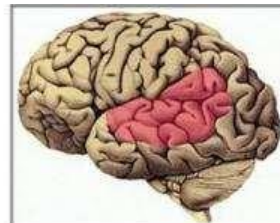
Slika 4. Subduralne strip (4-12 kontakata) i grid (16-64 kontakata) te duboke elektrode



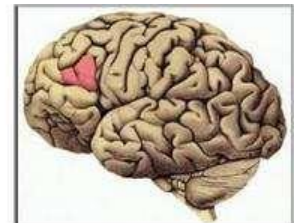
Slika 5. Kortikalni centar za motoriku



Slika 6. Kortikalni centar za osjet



Slika 7. Kortikalni centar za razumijevanje govora

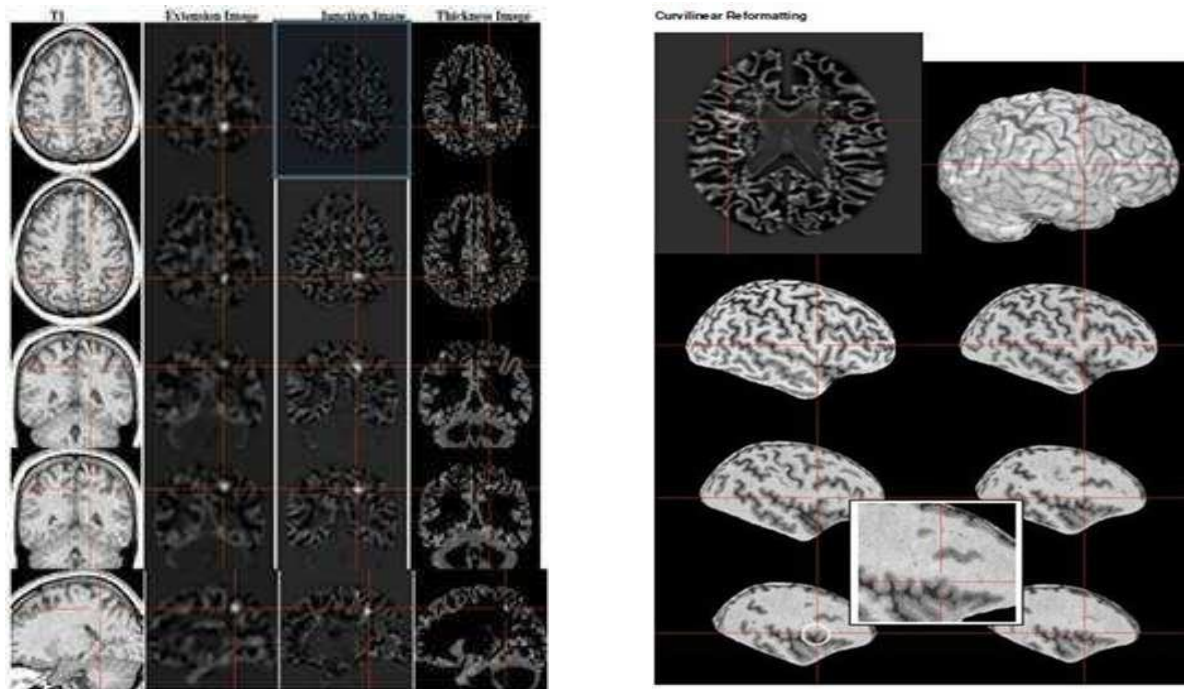


Slika 8. Kortikalni centar za govornu ekspresiju

Uz pomoć navedenog uređaja, po prvi puta u Hrvatskoj i regiji u travnju 2010. godine uspješno i bez komplikacija izvršena je operacija pacijenta s farmakorezistentnom epilepsijom, po implantaciji dubokih i subduralnih strip i grid elektroda te provedenom invazivnom monitoriranju uz postupak kortikalne stimulacije.

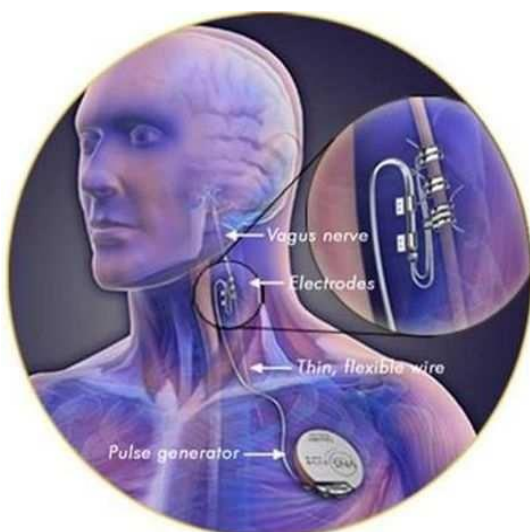Napominjemo da se u Referentnom centru Ministarstva zdravstva Republike Hrvatske za epilepsiju također koristi i sofisticirani „software“ za kompjuteriziranu analizu MR snimaka mozga.

Postprocesiranje slika magnetske rezonance (MR) učinjenih na uređaju 3 Tesla (3T), odnosno „MAP07 – Morphometric Analysis Program“, predstavlja novu dijagnostičku proceduru kod pacijenata s farmakorezistentnom epilepsijom. Program se bazira na koregistraciji 140-160 slojevnih prikaza MR mozga učinjenih na aparatu 3T i MAP07 programa koji omogućava detekciju kortikalnih malformacija koje nisu bila vidljive na slikama MR-a mozga. Program također omogućava provedbu SISCOM analize („Subtraction Ictal SPECT CO-registered to MRI“) kojom se provodi koregistracija metaboličkih procesa vezanih uz interiktalnu i iktalnu aktivnost s njihovom morfološkom podlogom te omogućava jasna detekcija iktalne epileptogene zone (Slika 9).



Slika 9. SISCOM – koregistracija MR-a mozga i SPECT-a mozga (nuklearno-medicinske procedure) uz pomoć “software-a” MAP07

Ugradnja vagusnog simulatora

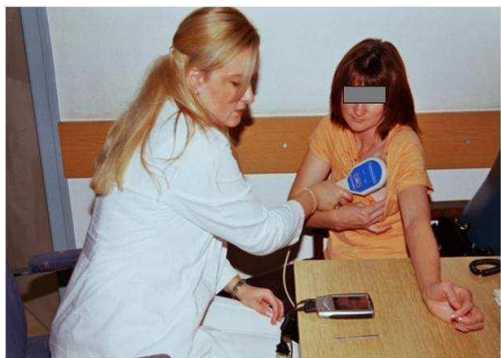

Među prvima u svijetu, 1997. godine, počeli smo rutinski provoditi implantaciju (ugrađivanje) vagusnog simulatora kao jednu od najnovijih metoda minimalno invazivnog neurokirurškog liječenja epilepsija.

Kandidati za ugradnju vagusnog simulatora su pacijenti koji boluju od farmakorezistentne epilepsije te kod kojih ne postoji odgovarajući supstrat za klasično resektivno liječenje.

Slika 10. Sastavni dijelovi vagusnog simulatora

N. vagus je jedan od dvanaest moždanih živaca koji inervira larinks (grkljan), dijafragmu, probavni sustav i srce. Stimulacijom tog živca djelujemo i na određena područja mozga za koja se zna da imaju epileptogenu aktivnost. Postupak ugradnje vagusnog simulatora provodi se u općoj anesteziji, a ugrađuje ga neurokirurg. Sam generator stimulatora implantira (ugrađuje) se potkožno, u gornjem lijevom dijelu prsišta. Žica vodilica potkožno se dovede do ciljnog mjesta na vratu (lijevi n. vagus), gdje se pričvrsti na sam živac. Implantacija traje otprilike 1 do 2 sata. Stimulaciju započinjemo nakon implantacije s 0.25 mA.



U nekoliko sljedećih dana provodi se baždarenje aparata, pri čemu se postupno povećava jačina stimulacije na 0.50 mA. Sama stimulacija programirana je tako da se vrši intermitentno 24 sata dnevno (30 sec *on* i 5 min *off* period).

Tijekom narednih mjeseci povišujemo jačinu stimulacije do 1.5-2.0 mA (maksimalno do 3mA), uz manje individualne varijacije kako stimulacije tako i ostalih parametara.

Slika 11. Postupak stimulacije